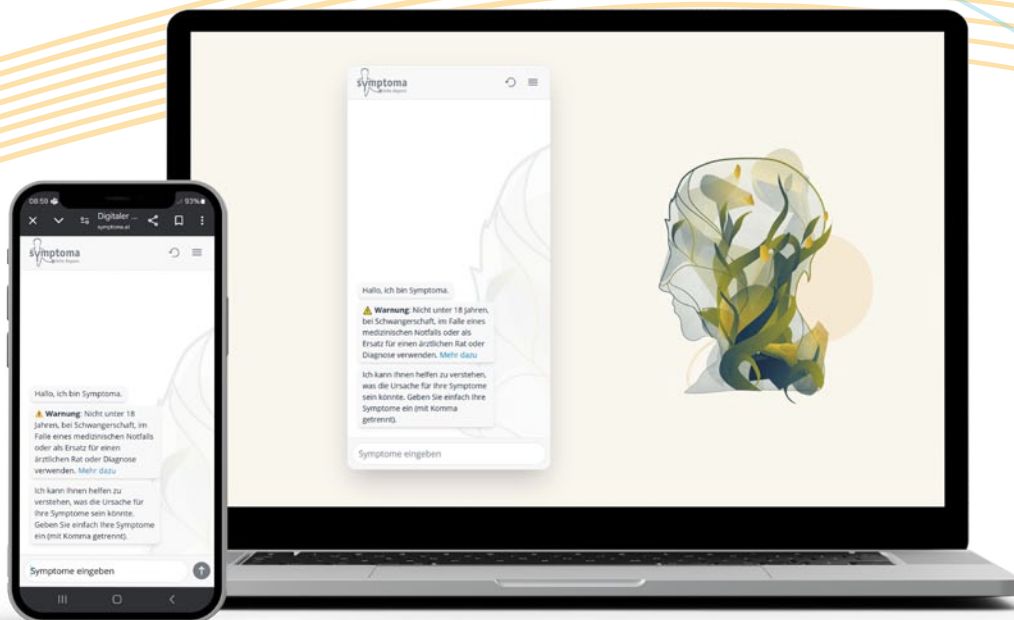
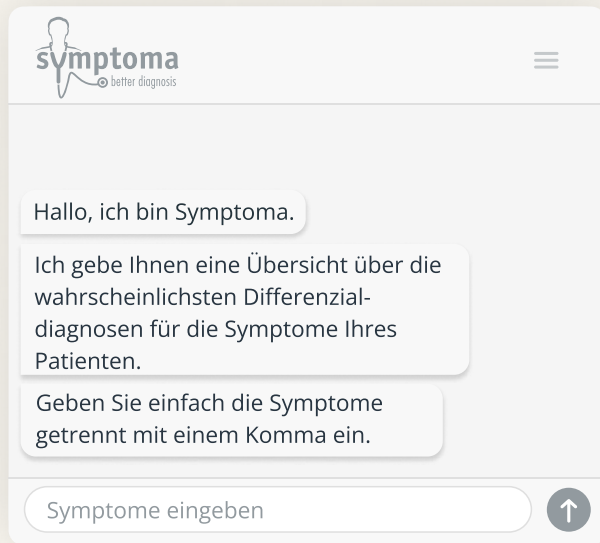


symptoma.com-Patientenfälle:

Wissen & Therapie nachhaltig verankern!





Patientenfälle kombiniert mit künstlicher Intelligenz

Helfen Sie bis zu 45.000 Ärzt:innen in Österreich, Ihre Indikation spielerisch besser zu diagnostizieren

„Mir gefällt vor allem der Lern- bzw. Auffrischungseffekt.“

Facharzt für Haut- und Geschlechtskrankheiten

„Die Patientenfälle bieten ein breites Spektrum, sind aus dem Leben gegriffen und teils knifflig.“

Allgemeinmedizinerin

„Es ist eine spannende und spielerische Art zu lernen.“

Allgemeinmedizinerin

Beispiel →

Symptoma.com
Patientenfall

Späte Rache

Ein Jugendlicher wird mit vermehrter Müdigkeit, Fieber und Rhinorrhoe vorstellig. Wegen des Verdachts einer Sinusitis mit bakterieller Beteiligung wird eine Therapie mit Amoxicillin und Clavulansäure eingeleitet und der Patient wird nach Hause geschickt. Nur wenige Stunden später erleidet dieser jedoch einen generalisierten tonisch-klonischen Anfall, bei dem zunächst unklar ist, ob er in direktem Krankheitsgeschehen steht. Der Junge litt schon zuvor unter Krampfanfällen. In der neuerlichen Untersuchung fällt eine Paronychie des rechten Zeigefingers auf, die drainiert wird. Der Patient erklärt, seine Katze habe ihn gekratzt, aber es ist auch möglich, dass die Läsion im Kontakt mit Hasen zustande gekommen sei. Er sei kürzlich mit Freunden auf Hasenjagd gewesen, wobei ihn auch eine Zecke gebissen habe - allerdings nicht in den Finger. Die β -Laktam-Antibiose wird fortgeführt. Drei Tage später hat der junge Mann nach wie vor

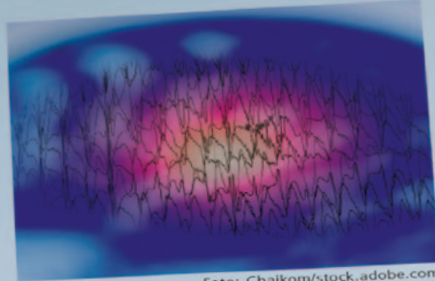


Foto: Chalkom/stock.adobe.com

wobei ihn auch eine Zecke gebissen habe - allerdings nicht in den Finger. Die β -Laktam-Antibiose wird fortgeführt. Drei Tage später hat der junge Mann nach wie vor

Stellen Sie Ihr Wissen unter Beweis beim Kasuistik-Quiz – powered by Symptoma.com

Fieber, nun aber auch deutliche Schmerzen im Bereich des Fingers und der Achseln. Seine Herz- und Atemfrequenz sind leicht erhöht, sein Blutdruck ist hingegen normal. Es besteht eine rechtsseitige axilläre Lymphadenopathie mit Druckschmerzhaftigkeit.

Welche ist die wahrscheinlichste Diagnose?

- ☒ Frühsommer-Meningoenzephalitis
- ☒ Katzenkratzkrankheit
- ☒ Pasteurellose
- ☒ Toxoplasmose
- ☒ Tularämie
- ☒ Yersinia-pseudotuberculosis-Infektion

Zur Auflösung:
medonline.at/sym



Fallnummer: ff055652

AA

<https://medonline.at/patientenfaelle/10167182/spaete-rache/>

SYMPTOMA.COM PATIENTENFALL:

Späte Rache



Ein Jugendlicher wird mit vermehrter Müdigkeit, Fieber und Rhinorrhoe vorstellig. Wegen des Verdachts einer Sinusitis mit bakterieller Beteiligung wird eine Therapie mit Amoxicillin und Clavulansäure eingeleitet und der Patient wird nach Hause geschickt.

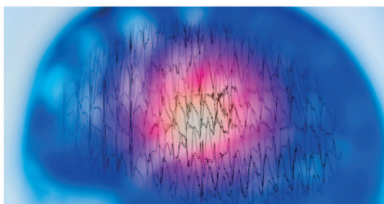


Foto: Chalkom/stock.adobe.com

Nur wenige Stunden später erleidet dieser jedoch einen generalisierten tonisch-klonischen Anfall, bei dem zunächst unklar ist, ob er in direktem Zusammenhang zum aktuellen Krankheitsgeschehen steht. Der Junge litt schon zuvor unter Krampfanfällen.

In der neuerlichen Untersuchung fällt eine Paronychie des rechten Zeigefingers auf, die drainiert wird. Der Patient erklärt, seine Katze habe ihn gekratzt, aber es ist auch möglich, dass die Läsion im Kontakt mit Hasen zustande gekommen sei. Er sei kürzlich mit Freunden auf Hasenjagd gewesen, wobei ihn auch eine Zecke gebissen habe - allerdings nicht in den Finger. Die β -Laktam-Antibiose wird fortgeführt.

Drei Tage später hat der junge Mann nach wie vor Fieber, nun aber auch

Fallaufklärung

Frühsommer-Meningoenzephalitis

7%

Katzenkratzkrankheit

23%

Pasteurellose

5%

Toxoplasmose

9%

Tularämie | Ihre ausgewählte Antwort | Die richtige Antwort

51%

Yersinia-pseudotuberculosis-Infektion

5%

Sie haben die Frage richtig beantwortet.

Können Ihre Kollegen den Fall lösen? Jetzt herausfordern!

f

t

in

w

m

e

a

u

n

g

e

t

e

n

t

e

n

t

e

n

t

e

n

t

e

n

t

e

n

t

e

n

t

e

n

t

e

n

t

Sponsor



IHR LOGO

Was ist die wahrscheinlichste Diagnose?

☐ Frühsommer-Meningoenzephalitis

☐ Katzenkratzkrankheit

☐ Pasteurellose

☐ Toxoplasmose

☒ Tularämie

☐ Yersinia-pseudotuberculosis-Infektion

Powered by



Repräsentatives Beispiel:

 Print
2x

 Newsletter
2x

 Ärzte
362
haben abgestimmt

 Seitenaufrufe
991
in 12 Monaten

 Verweildauer
+25 Min.
im Schnitt

Patientenfall auf medonline.at

Patientenfall € 5.000

- Medizinische Konzeption
- Redaktionelle Aufbereitung
- Foto

medonline.at € 2.500

- Patientenfall 6 Monate inkl. Logo
- Voting Funktion
- KI-Unterstützung zum Lösen des Falls
- Endbericht (Aufrufe, Votes, Verweildauer)

Zusatzleistungen

- Unterjährige Anpassung € 500
- Verlängerung (6 Monate) € 2.500
- Weiterverwendung des Falls (je Kundenmedium und 6 Monate) € 2.500
- Zwischenbericht € 500

medonline.at Reichweite

Zeitraum 01.10.2024–30.09.2025

| | | |
|------------------|-------------|---------|
| Page Impressions | <div></div> | 648.194 |
| Visits | <div></div> | 508.047 |
| Unique Users | <div></div> | 350.618 |

Bewerbung des Patientenfalls

Print je € 3.600

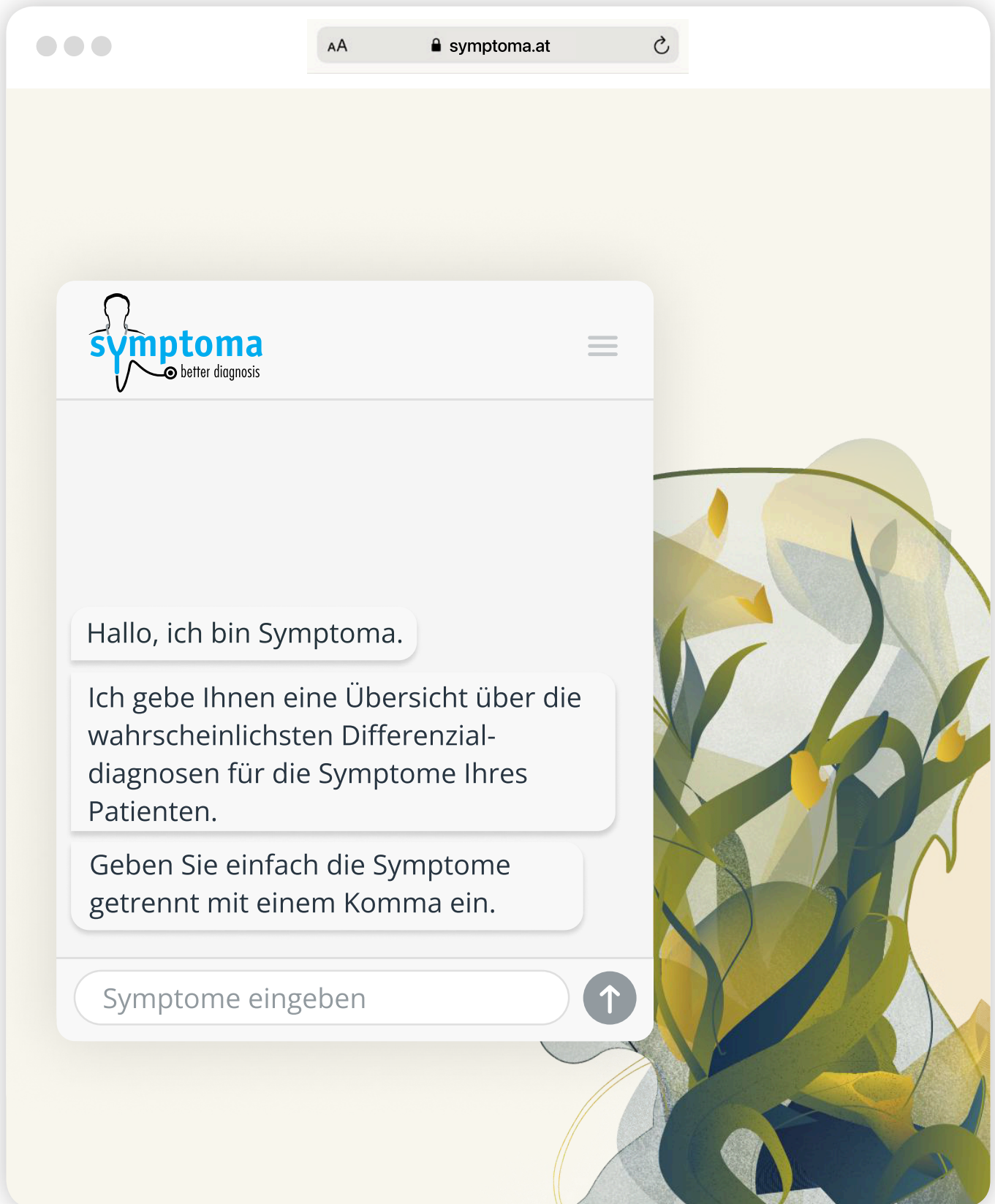
| | | |
|------------------------|-------------|--------|
| CliniCum onko | <div></div> | 5.000 |
| CliniCum derma | <div></div> | 3.000 |
| CliniCum innere | <div></div> | 6.000 |
| CliniCum neuropsy | <div></div> | 4.000 |
| CliniCum pneumo | <div></div> | 6.000 |
| SYMPTOMA.AT MAGAZIN | <div></div> | 14.600 |

Auflage per 01.10.2025

Newsletter je € 1.200

| | | |
|-------------------|-------------|-------|
| Medical Tribune | <div></div> | 5.301 |
| CliniCum onko | <div></div> | 4.640 |
| CliniCum derma | <div></div> | 2.774 |
| CliniCum innere | <div></div> | 4.052 |
| CliniCum neuropsy | <div></div> | 4.083 |
| CliniCum pneumo | <div></div> | 3.179 |
| medonline.at | <div></div> | 6.945 |
| Fortbildung | <div></div> | 7.412 |

Empfänger per 01.10.2025



✓ Höchste Treffergenauigkeit am Markt

✓ Größte Krankheitsdatenbank

✓ Meistgenutzter Symptomchecker

✓ Wissenschaftlich validiert

✓ Künstliche Intelligenz aus Österreich

✓ Zertifiziertes Medizinprodukt

Ansprechpartner



Dr. med. univ. Jama Nateqi
CEO & Founder
nateqi@symptoma.com
T +43 662 45 82 06
M +43 650 91 333 77



Andreas Maier
Head of Sales
andreas.maier@medtrix.group
T +43 (1) 54 600 553
M +43 676 88 460 553



Mag. Barbara Bucher
Bereichsleitung Onkologie
barbara.bucher@medtrix.group
T +43 (1) 54 600 520
M +43 676 88 460 520

WISSEN, WAS WICHTIG IST.

Aktuell, unabhängig, kompetent:

Mit medonline.at bleiben Sie stets bestens informiert. Ihr Fachportal für praxisnahes Expertenwissen & State-of-the-Art-Fortbildung.



medonline.at

medonline.at

Jetzt
registrieren

